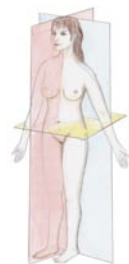

TABLE DES MATIÈRES

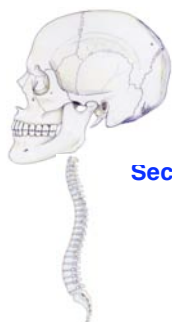Chapitre I – ANATOMIE GÉNÉRALE



Introduction à l'étude de l'Anatomie	2
L'Être humain dans le règne animal.....	6
Anatomie générale du système nerveux	8
Anatomie générale de l'appareil cardiovasculaire.....	10
Anatomie générale de l'appareil locomoteur	12
Anatomie générale de l'appareil respiratoire – Embryogenèse des poumons et du diaphragme ..	18
Anatomie générale de l'appareil digestif.....	20
Anatomie générale de l'appareil uro-génital.....	22
Anatomie générale du système tégumentaire.....	24

Chapitre II – LE SYSTÈME NERVEUX CENTRAL ET SES ENVELOPPES OSTÉO-MÉNINGÉES

Section 1 : Le crâne cérébral ou neurocrâne



Organisation générale du crâne osseux.....	30
L'os sphénoïde	34
L'os temporal.....	38
L'os pariétal et l'os frontal.....	42
L'os occipital	44
Morphogenèse de la tête osseuse	46

Section 2 : La colonne vertébrale ou rachis

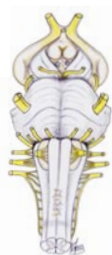La colonne vertébrale : généralités, vertèbre type	50
Le rachis cervical	52
Le rachis lombal et le sacro-coccyx	54
La charnière crânio-rachidienne.....	56
Anatomie fonctionnelle de la colonne vertébrale	58

Section 3 : La moelle spinale



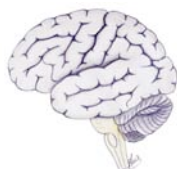La moelle spinale : anatomie descriptive.....	62
La moelle spinale : enveloppes ostéo-méningées et vascularisation	64
La moelle spinale : systématisation des voies ascendantes sensitives.....	66
La moelle spinale : systématisation des voies descendantes motrices.....	68
La moelle spinale : systématisation des voies d'association – Bases anatomiques des réflexes.....	70
La moelle spinale : les syndromes cliniques	72

Section 4 : Le tronc cérébral

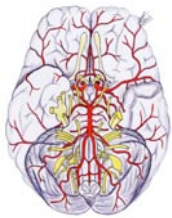


Le tronc cérébral et le cervelet : anatomie descriptive.....	76
Le plancher du IV ^{ème} ventricule – Les noyaux moteurs des nerfs crâniens.....	82
Le plancher du IV ^{ème} ventricule – Les noyaux sensitifs des nerfs crâniens – Vascularisation du tronc cérébral et du cervelet	84
Les formations grises propres au tronc cérébral.....	86
Les voies d'association (voies courtes) du tronc cérébral	88
Les voies de projection (voies longues) du tronc cérébral	90
La formation réticulaire du tronc cérébral	92
Anatomie fonctionnelle du cervelet	94
Coupes synthétiques du tronc cérébral	96
Les syndromes alternés du tronc cérébral – Les syndromes cérébelleux.....	98

Section 5 : Le cerveau ou encéphale



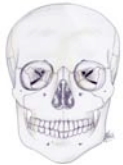Le cerveau – Organisation générale – morphogenèse.....	102
Le cerveau – Morphologie externe.....	104
Le cerveau – Morphologie interne générale	106
Vascularisation de l'encéphale.....	108
Les méninges encéphaliques.....	112
Le système ventriculaire de l'encéphale.....	116
Les plexus choroïdes et le liquide cérébro-spinal	118
Le thalamus	120
Le striatum	122
L'hypothalamus	124
L'hypophyse	126



Les voies visuelles	128
Le lobe limbique	130
Le cortex cérébral – Aires corticales sensitivo-sensorielles	132
Le cortex cérébral – Aires corticales motrices – Langage	134
Fonctions supérieures – Conscience – Mémoire	136
Le système nerveux autonome	138

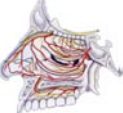Chapitre III – LA FACE ET LES ORGANES DES SENS

Section 1 : Le crâne viscéral ou splanchnocrâne



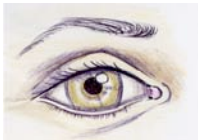
L'os ethmoïde	146
L'os maxillaire	148
L'os palatin	150
L'os zygomatique	152
Les petits os du massif facial	154

Section 2 : Les fosses nasales et l'organe de l'olfaction (I)



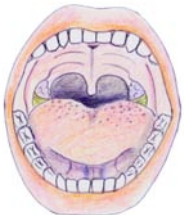Fosses nasales et sinus para-nasaux	158
Fosses nasales - Innervation sensitive et sensorielle	162

Section 3 : La cavité orbitaire et l'organe de la vision (II, III, IV, VI)



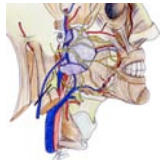Orbite osseuse – Muscles de l'œil	166
Aponévroses de l'orbite – Appareil lacrymal – Paupières	168
L'œil	170
Les voies visuelles	174
Le sinus caverneux – Portion intra-caverneuse de la carotide interne et nerfs de l'œil	176
Innervation motrice et sensitive de l'œil	178

Section 4 : La cavité orale et l'organe du goût (V)



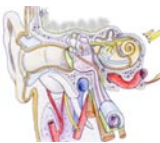La mandibule, l'os hyoïde et le plancher de la bouche	182
L'articulation temporo-mandibulaire	184
Régions temporale et massétérique	186
La fosse infra-temporale	188
Contenu nerveux et vasculaire de la fosse infra-temporale	190
Le palais (région palatine)	192
L'isthme du gosier et la tonsille palatine	194
La denture	196
La langue	198

Section 5 : La face et le nerf facial (VII)



La face – Anatomie de surface	206
Le système musculo-aponévrotique superficiel (SMAS) de la face	208
Le nerf facial (VII) extra-pétreux	210
La joue – Les points fixes de la face – Embryologie de la face	212

Section 6 : L'auricule – L'appareil de l'audition et de l'équilibre (VIII)

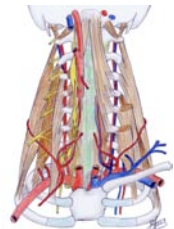


L'oreille – Auricule, méat acoustique externe, tympan	216
L'oreille – Vascularisation, embryologie, caisse du tympan	218
L'oreille – Osselets de l'ouïe, cavités mastoïdiennes	220
L'oreille – La trompe auditive	222
L'oreille – L'oreille interne – Le labyrinthe osseux	224
L'oreille – Le labyrinthe membraneux – Le nerf facial intra-pétreux – Anatomie fonctionnelle de l'audition et de l'équilibre	226

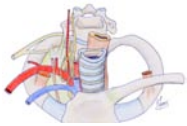
Chapitre IV – LE COU

Organisation générale du cou	230
------------------------------------	-----

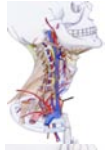Section 1 : La région para-rachidienne cervicale



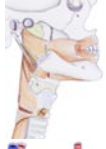La région de la nuque	234
Le pédicule vasculo-nerveux vertébral	236
Les nerfs spinaux cervicaux – Plexus cervical – Plexus brachial	238
Le nerf sympathique cervical	240



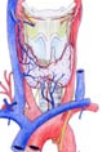Section 2 : La région supra-claviculaire	
La région supra-claviculaire.....	244
La région du dôme pleural.....	246



Section 3 : La région sterno-cléido-mastoïdienne	
La gouttière carotidienne.....	250
La région du trigone carotidien.....	252
La région rétro-stylienne.....	254

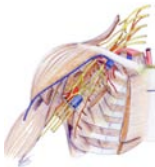

Section 4 : La loge viscérale du cou	
Le pharynx et l'œsophage cervical.....	258
Morphologie interne du larynx.....	262
L'armature cartilagineuse du larynx.....	264
Membranes et ligaments du larynx – Trachée cervicale.....	266
Muscles et articulations du larynx.....	268
Vascularisation et innervation du larynx.....	270

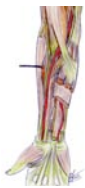

Section 5 : Les glandes du cou	
La glande parotide.....	274
La glande submandibulaire et la glande sublinguale.....	278
La thyroïde et les glandes parathyroïdes.....	280
Embryologie de la face et du cou – Devenir des arcs branchiaux.....	282

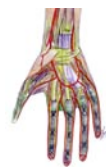Chapitre V - LE MEMBRE SUPÉRIEUR



Section 1 : La racine du membre supérieur	
Os et articulations de l'épaule.....	288
Muscles de la racine du membre supérieur.....	290
Articulations scapulo-thoracique et huméro-deltoïdienne – Vascularisation et innervation de l'épaule.....	292
Anatomie fonctionnelle de l'épaule.....	294
La région de la fosse axillaire.....	296
Le bras.....	298

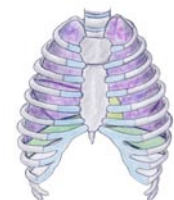

Section 2 : Le coude et l'avant-bras	
Ostéologie et arthrologie du coude.....	302
Les muscles de l'avant-bras.....	304
Anatomie fonctionnelle du coude : pro-supination – flexion-extension.....	308
Pli du coude – Région postérieure du coude.....	310
Les régions antérieure et postérieure de l'avant-bras.....	312

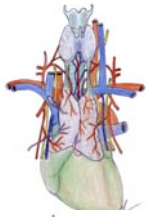

Section 3 : Le poignet et la main	
Les os du poignet.....	316
Les articulations du poignet.....	318
Région carpienne ventrale et dorsale – Tabatière anatomique.....	320
La paume de la main.....	322
Squelette des doigts – Le dos de la main.....	328
Le pouce.....	330
Les doigts.....	332
Vascularisation et innervation des doigts de la main – Morphogenèse du membre supérieur.....	334
Anatomie fonctionnelle du poignet et des doigts (sauf le pouce).....	336

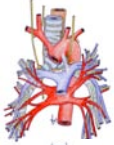Chapitre VI – LE THORAX



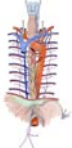Organisation générale de la cavité thoracique.....	340
Section 1 : Parois du thorax – poumons - plèvres	
La cage thoracique.....	344
Les espaces inter-costaux.....	346
La glande mammaire.....	348
Le diaphragme thoraco-abdominal.....	350
Innervation et vascularisation du diaphragme.....	352
Poumons – Segmentation pulmonaire.....	354
Les muscles du dos.....	356



Section 2 : Cœur et cavités cardiaques, vaisseaux supra-cardiaques, thymus	
Le cœur et les cavités cardiaques	360
L'innervation du cœur	364
La vascularisation du cœur	366
Le péricarde	368
L'aorte thoracique	370
La veine cave supérieure.....	372
Le thymus	374
Embryologie du cœur et des vaisseaux supra-cardiaques.....	376



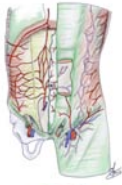Section 3 : Trachée et pédicules pulmonaires	
La trachée thoracique et la bifurcation trachéale	380
Les pédicules pulmonaires	382



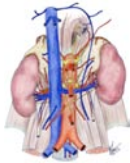Section 4 : Le médiastin postérieur	
Le conduit thoracique.....	388
L'œsophage thoracique.....	390
Le système veineux azygos	392

Chapitre VII – L'ABDOMEN

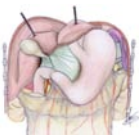Organisation générale de la cavité abdominale	396
Organogénèse et de la cavité péritonéale	398



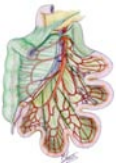Section 1 : Parois de l'abdomen	
Les muscles de la paroi abdominale.....	402
Vascularisation et innervation de la paroi abdominale	404
La région inguino-fémorale.....	406
Les points faibles de la paroi de l'abdomen	408



Section 2 : La région rétropéritonéale	
L'aorte abdominale.....	412
La veine cave inférieure – Voies lymphatiques du rétro-péritoine	414
Le rein et la glande surrénale.....	416
Embryologie du système cave	420
Embryologie de l'appareil urinaire.....	422



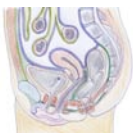Section 3 : L'étage supra-mésocolique	
L'estomac	426
La jonction œso-gastrique (la région du hiatus œsophagien)	430
Le duodéno-pancréas	432
La rate.....	436
Le pédicule hépatique	438
Le foie	442
Embryologie du foie, de la veine porte, des voies biliaires et du pancréas	444



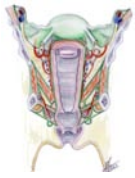Section 4 : L'étage infra-mésocolique	
L'intestin grêle	448
La jonction iléo-cœcale	450
Le côlon droit	452
Le côlon gauche	454

Chapitre VIII – LE PELVIS ET LE PÉRINÉE

Organisation générale de la cavité pelvienne et du périnée.....	458
---	-----

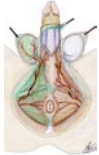

Section 1 : Diaphragme pelvien et viscères de la cavité pelvienne	
Le diaphragme pelvien.....	462
La vessie.....	464
Le rectum.....	466



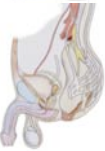Section 2 : Périnée et appareil génital de la femme

La vulve	472
Le vagin	474
L'utérus	476
Les annexes de l'utérus : ovaire, trompe, ligament large	480
Embryologie de l'appareil génital de la femme	482



Section 3 : Le périnée et l'appareil génital de l'homme

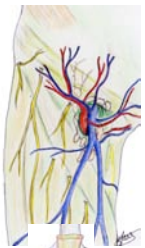Organes génitaux externes de l'homme : pénis et scrotum	486
Les testicules	488
Vascularisation et innervation des testicules – Embryologie de l'appareil génital de l'homme	490
Les voies spermatiques	492
La prostate	494



Section 4 : Anatomie fonctionnelle des organes du pelvis et du périnée

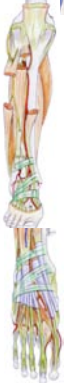Innervation pelvi-périnéale	498
Miction – Défécation	500
Érection – Éjaculation	502
Statique pelvienne chez la femme	504

Chapitre IX – LE MEMBRE INFÉRIEUR



Section 1 : La racine du membre inférieur

Ostéologie de la racine du membre inférieur	510
Arthrologie de la racine du membre inférieur	512
Les muscles de la racine du membre inférieur	514
La région glutéale (région de la fesse)	520
Le trigone fémoral (triangle de Scarpa)	522
Diaphyse fémorale – Région obturatrice – Canal sub-sartorial	524
Anatomie fonctionnelle de la hanche	526



Section 2 : Le genou et la jambe

Os et articulation du genou	530
Anatomie fonctionnelle du genou	534
La fosse poplitée (ou creux poplité)	536
Os et muscles de la jambe	538
Région crurale ventrale et dorsale	540

Section 3 : La cheville et le pied

Os et articulation de la cheville	544
Squelette du pied	546
Articulations du pied	548
Anatomie fonctionnelle de la cheville et du pied	550
Rapports de l'articulation talo-curale	552
La région du dos du pied	554
Muscles intermédiaires du pied – Embryologie du membre inférieur	556
La région de la plante du pied	558
La voûte plantaire	560

INDEX	563
--------------------	-----

RÉFÉRENCES BIBLIOGRAPHIQUES	584
--	-----